LANE MEDICAL LIBRARY
1938
STANFORD UNI
AUG
23
1938
LIBRA

Aus der Universitätsfrauenklinik in Gießen
Direktor: Professor Dr. von Jaschke

Indikation, Technik und Erfolge der Prolapsbehandlung durch breite Apposition des Uterus an die vordere Bauchwand mit Ausschaltung der Excavatio vesico-uterina nach Flatau

Dissertation
zur Erlangung der Doktorwürde
der medizinischen Fakultät
der Hessischen Ludwigs-Universität
zu Gießen

vorgelegt von

Friedrich Otto Schlamp

Gießen 1938

Druck: von Münchowsche Universitäts-Druckerei Otto Kindt GmbH in Gießen

Dekan: Prof. Dr. Seiser.
Referent: Prof. Dr. Rossenbeck.
Tag der Genehmigung durch die Prüfungskommission:
21. Januar 1938.

Mitte des 18. Jahrhunderts begann man zum erstenmal die Lageveränderungen der weiblichen Geschlechtsorgane operativ in Angriff zu nehmen. Seit dieser Zeit sind zahlreiche Verfahren angegeben worden, die die verschiedensten Wege gingen. Es gab Operationen, die einfach das Scheidenrohr verengten, um einen Vorfall zurückzuhalten. Andere stellten einen früher geschädigten Damm wieder her und verengten den Hiatus genitalis. Dann ging man dazu über, den falsch gelagerten Uterus wieder in seine alte Lage zurückzubringen und ihn zu fixieren. Auch kamen Verfahren auf, die die prolabierten Teile des Uterus amputierten oder ihn gar ganz entfernten. Im Laufe der Zeit wurden je nach Indikationsstellung die einzelnen Verfahren miteinander kombiniert, doch führten alle — wie sie auch vorgingen — zu keinem vollständig befriedigenden Ergebnis. Soziale Verhältnisse, Geschlechtsleben, eine große Zahl schon vorhandener Kinder, der Wunsch nach weiteren Kindern, Komplikationen von seiten des Uterus, der Adnexe und schließlich noch extragenitale Erkrankungen mußten weitgehendst berücksichtigt werden. Teils war die Mortalitätsziffer zu hoch, teils — das war meistens der Fall — traten nach einiger Zeit Rezidive auf, die das Ergebnis einer gefahrvollen Operation zunichte machten. Oder die Eingriffe waren so radikal und verstümmelnd, daß der Erfolg in keinem Verhältnis stand zu dem Schaden, den man anrichtete. Bickel (6).

Ausgehend von der Erkenntnis, daß man „verlagerte Organe wieder richtig lagern soll" und aufbauend auf den eingehenden Untersuchungen Tandlers und Halbans, die hauptsächlich das Versagen des Beckenbodens für die Entstehung des Prolapses verantwortlich machten und die den Suspensionsmitteln des weiblichen Geschlechtsapparates nur eine sekundäre Aufgabe zuwiesen, empfahl Flatau 1916 eine neue Modifikation der Prolapsbehandlung:

Die Ausschaltung der Fossa vesico-uterina aus der Bauchhöhle, ein neuer Weg zur Verhinderung des Prolapsrezidivs.

Für den Dauererfolg und damit für die Frage der Entstehung eines Rezidivs ist von entscheidender Bedeutung, ob der Uterus durch eine mehr oder minder hochgradige Lageveränderung be-

teiligt ist. Es ist klar, daß er bei der Therapie genau so berücksichtigt werden bzw. für ihn eine normale Lage wieder hergestellt werden muß, wie der insuffiziente Beckenboden zusätzlich gestützt und repariert werden muß. Doch diese Stärkung und Kräftigung des Beckenbodens allein, wie es die scheidenverengenden Operationen, z. B. die Kolporrhaphia anterior und posterior bzw. die Kolpoperineoplastik, erzielen, genügt nicht, um einen Prolaps wirksam zu bekämpfen. Der falsch gelagerte Uterus wird immer weiter nach unten, in Richtung der Scheidenachse drängen und gegen die Operationsnarben zu drücken versuchen. Die Vorbedingungen für ein Rezidiv sind dann geschaffen. Unter diesen Gesichtspunkten werden die scheidenverengenden Operationen allein abgelehnt und unbedingt noch eine Lagekorrektur des Uterus gefordert. Küstner (8).

Von dem Zustandekommen einer Lageveränderung des Uterus und damit auch des Prolapses sagt Tandler (2): „Unter normalen Verhältnissen bedingt die gegenseitige Lage der vorderen Uterus- und hinteren Blasenwand den engen Anschluß der Wände beider Organe aneinander, derart, daß zwischen ihnen nur ein kapillarer Spalt bleibt, während zwischen hinterer Uteruswand und Rektum das Cavum rectouterinum mit Eingeweiden gefüllt ist. Trifft nun der Abdominaldruck aus irgendeinem Grunde die vordere Uteruswand, so ist die normale Anteversio gestört. Klaffen der Excavatio vesico-uterina und Retroversio stehen in einem ätiologischem Verhältnis zueinander und damit sind die Wege für den Prolaps und auch für Prolapsrezidive geebnet.

Um nun diese Lageveränderung des Uterus zu beseitigen und um den reponierten, vorher prolabierten Uterus zu fixieren, wendet man heute im allgemeinen folgende Verfahren an:

I. Bei jungen Frauen die Ligamentverkürzungs- und Suspensionsverfahren, wie die Alexander-Adamsche Operation, die die runden Mutterbänder vom Leistenkanal aus verkürzt oder die Ventrosuspensio nach Gilliam-Schauta. Bei ihr werden die Ligg. rotunda intraperitoneal verkürzt und an die Bauchwand geheftet, so daß der Uterus noch Bewegungsfreiheit hat. Oder die runden Mutterbänder werden nach dem Verfahren von Langes in drei gleichlange Stücke unterteilt, gekürzt und fixiert. Ähnlich das Verfahren von Franke-Webster, bei dem die runden Mutterbänder retrouterin suspendiert werden.

II. Bei älteren Frauen feste Fixationsmethoden, z. B. die Ventrofixatio nach Olshausen, die dem Uterus noch eine gewisse Beweglichkeit läßt oder die Ventrofixatio nach Leopold-Cerny, die den Uterus völlig fixiert. Ein weiteres Verfahren ist die Collifixur

nach Bumm, bei dem nach Eröffnung der Bauchhöhle und Vorziehen des Uterus die Mitte der Cervixwand längs inzidiert, auseinandergezogen und mittels Knopfnähten an den Musculus rectus dicht oberhalb der Symphyse befestigt wird. Bei letzterer kann man nun gleichzeitig den Uterus an die Bauchwand apponieren unter Anwendung des Flatauschen Verfahrens. v. Jaschke (9).

Flatau ist der Ansicht, daß die wichtigste Quelle für die Wiederentstehung z. B. einer Cystocele verstopft ist, wenn die Wirkung des intraabdominellen Druckes auf die Blase vollkommen ausgeschaltet ist. Er versucht die normalen Belastungsverhältnisse der hinteren Uteruswand durch den Abdominaldruck und ihre oben beschriebenen Folgen wiederherzustellen, indem er die Excavatio vesico-uterina verschließt, den Uterus breit und fest an die Bauchwand fixiert, so daß ein Zurücksinken unmöglich ist und daß keine Darmeinklemmungen zustandekommen können.

Bei der Auswahl der Fälle dachte Flatau mit seiner 1916 angegebenen Operationsmethode an solche Fälle, „in denen der Totalprolaps sich in einer mehr oder weniger vollkommenen Inversion der hinteren Scheide, einem gänzlichen Hervortreten der Gebärmutter, meist mit starker Verdickung und Verlängerung des Halsteiles und vor allem mit einer mächtigen Kolpocystocele offenbart".

Die Indikationsstellung der Universitäts-Frauenklinik zu Gießen sei im folgenden an Hand von 74 Genitalprolapsoperationen, die in den Jahren 1920 bis 1936 mit der von Flatau angegebenen Modifikation operiert wurden, näher wiedergegeben.

A. *Indikation der Gießener Universitäts-Frauenklinik.*

Das durchschnittliche Alter der Patientinnen zur Zeit der Operation betrug 44½ Jahre. Untenstehende Kurve (Tab. 1) ergibt die genaue Beteiligung der einzelnen Altersklassen.

Aus dieser Übersicht ergibt sich, daß die meisten Frauen im Alter von 40—45 Jahren operiert wurden. Die Beteiligung der Frauen unter 35 mit 4 (= 5,4%) und über 55 Jahren mit 6 (= 8,1%) Patientinnen ist sehr gering.

43 (= 58%) Frauen waren noch regelmäßig menstruiert, 14 (= 19%) befanden sich im Klimakterium und 17 (= 23%) in der Menopause.

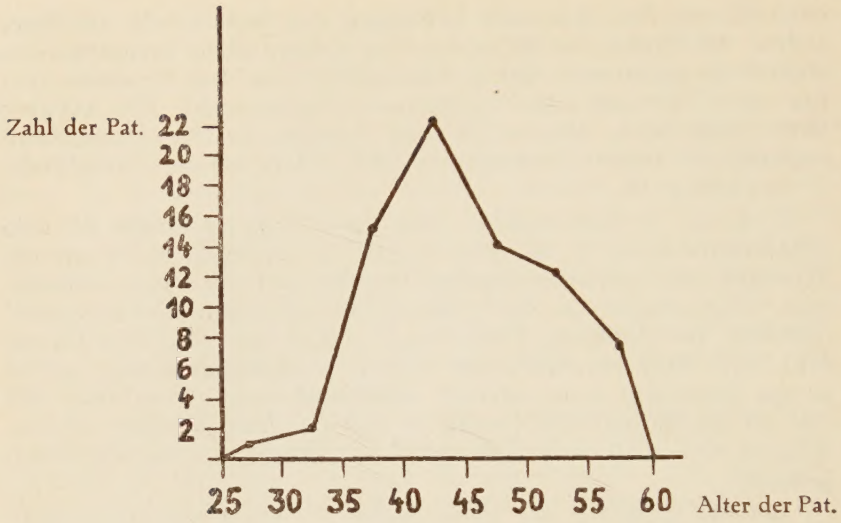

Tabelle I.

Um den Einfluß der Geburtenzahl auf die Entstehung des Prolapses innerhalb der bearbeiteten Gruppe festzustellen, wurde folgende Zusammenstellung gemacht. (Tab. II.)

Von den 74 Frauen hatten 70 (= 94,6%) ein- oder mehrmals geboren; davon hatten

1 Kind	12 Patientinnen
2 Kinder	17 Patientinnen
3 Kinder	15 Patientinnen
4 Kinder	13 Patientinnen
5 Kinder	6 Patientinnen
6 Kinder	2 Patientinnen
7 Kinder	5 Patientinnen

Tabelle II.

Drei und mehr Kinder hatten also 41 Frauen (= 55, 4%). Die gehäufte Geburtenzahl war bei den bearbeiteten 74 Fällen nicht wesentlich ausschlaggebend für die Entstehung des Prolapses. Viermal (= 5,4%) sogar wurde die Operation bei virginellem Prolaps vorgenommen.

Die Geburten gingen bei 26 Patientinnen (= 35,1%) mit einem Dammriß einher. Bei 22 Patientinnen (= 29,7%) wurden

eine oder mehrere Geburten durch eine Zangenoperation beendet. Welche Ausdehnung nun die Dammrisse hatten, ob sie durch Naht versorgt wurden und wieweit der Beckenboden durch die Zangenoperation geschädigt wurde, ließ sich anamnestisch nicht sicher feststellen. Aber auch diese Zahlen liefern keinen eindeutigen Beweis für die Ätiologie des Prolapses durch Schädigungen des Beckenbodens während der Geburt.

Die Bedeutung der späten Erstgeburt für die Entstehung eines Prolapses ergibt folgende Tabelle (III).

Zur Zeit der ersten Geburt waren im Alter von

17—24 Jahren	35 Patientinnen
25—30 Jahren	28 Patientinnen
31—35 Jahren	5 Patientinnen
36—40 Jahren	2 Patientinnen

Tabelle III.

Genau die Hälfte aller Frauen hatten zur Zeit ihrer ersten Geburt das Alter von 25 Jahren schon erreicht.

53,8% der anamnestisch festgestellten Dammrisse entstanden bei den späten Erstgebärenden, also bei Frauen, die nach dem 25. Lebensjahr zum erstenmal gebaren.

Es ergibt sich also, daß eine große Anzahl dicht aufeinanderfolgender Geburten, Dammrisse, Zangenoperationen, späte Erstgeburt in den 74 ausgewählten Fällen nicht wesentlich ausschlaggebend für die Entstehung des Prolapses waren. Alle diese Momente sind jedoch als begünstigende Begleitumstände zu werten.

Bei 47 Frauen (= 63,5% bestanden die Senkungsbeschwerden schon länger als zwei Jahre, meist im Anschluß an eine Geburt. Der restliche Teil klagte erst seit einem Jahr über Beschwerden. Bald die Hälfte aller Fälle (36 = 48,6%) war vorher durch ein Pessar oder operativ behandelt worden. Teils wurde der Ring lange Jahre getragen und machte erst in letzter Zeit Beschwerden, teils wurde die Ringbehandlung draußen ohne Erfolg versucht. Bei den operativ vorbehandelten Patientinnen trat das Rezidiv nach einer der Operation folgenden Geburt wieder auf. Folgte der Operation keine Geburt mehr, so waren die Frauen lange Jahre hindurch beschwerdefrei.

Die Frauen suchten den Arzt oder direkt die Klinik auf, weil die Beschwerden so heftig wurden, daß sie nicht mehr imstande waren, ihrer Arbeit nachzugehen, oder weil sich unregelmäßige, reichliche Blutungen und Ausfluß einstellten. Nebenher bestanden in über der Hälfte aller Fälle (38 = 51,4%) Beschwerden

von seiten der Blase und des Mastdarms. Von diesen 38 Patientinnen mit Blasenbeschwerden waren 20 (= 52,6%) regelmäßig menstruiert, 11 (= 29%) in der Menopause und 7 (= 18,4%) im Klimakterium.

Es folgt daraus, daß die Blasenbeschwerden als durch den Prolaps verursacht anzusehen sind. Ein Teil davon gehört natürlich in das Gebiet der Alters- und Klimakteriumscystitis.

Psychologisch ist es interessant, daß alle Frauen dem relativ großen Eingriff keinen Widerstand entgegensetzten, die Beschwerden also so lästig waren, daß sie sich gerne der Operation unterzogen.

Der objektive Genitalbefund ergab, daß der Uterus bei 57 aller operierten Fälle (= 77%) retrovertiert-flektiert, meist fixiert und größer war als der Geburtenzahl entsprach und von geringem Tiefstand bis zum Totalprolaps an der Senkung des Genitalapparates beteiligt war. In den anderen Fällen war der Uterus 8 mal (= 10,8%) durch frühere Operationen an die Bauchwand fixiert oder der bestehende Genitalprolaps wurde wegen Erkrankung anderer intraabdominell gelegener Organe (Appendicitis 2 mal, Myom 1 mal, Adnexerkrankungen 1 mal, schmerzhafte Verwachsungen 5 mal) nach Flatau operiert, da doch die Bauchhöhle eröffnet werden mußte (s. auch Tab. V). Andererseits förderte die Laparatomie eine Menge anderweitiger krankhafter Befunde zutage; die von diesen ausgehenden Beschwerden wurden durch den Prolaps überdeckt. Ihre Beseitigung trug wesentlich zu dem Gesamterfolg bei.

Bei der Einteilung je nach Grad der Senkung wurden keine ätiologischen Momente berücksichtigt, sondern die Senkung so, wie sie bei der Aufnahmeuntersuchung in Erscheinung trat, eingeteilt in:

1. Descensus vaginalis allein	in	5	(6,76%) Fällen
2. Descensus vaginalis mit Cysto- oder Rektocele	in	14	(18,99%) Fällen
3. Descensus uteri und Descensus vaginalis mit Cysto- und Rektocele	in	31	(41,89%) Fällen
4. Descensus uteri, Descensus vaginalis mit Rekto- und Cystocele und Elongatio colli	in	8	(10,81%) Fällen
5. Prolapsus partialis	in	6	(8,11%) Fällen
6. Prolapsus totalis	in	10	(13,51%) Fällen

Tabelle IV.

Leichte Erosionen und große Dehnungsgeschwüre an den prolabierten Teilen des Uterus waren bei 17 Frauen (23%) vorhanden.

All diese Abweichungen am Genitale waren im allgemeinen mit einer Rektusdiastase, einer bedeutenden Insuffizienz des Beckenbodens, allgemeiner Schwäche, Asthenie, Enteroptose, also Anomalien, die der Begriff „schlaffe Faser" (v. Jaschke 4) in sich zusammenfaßt, verbunden

Bei der Zusammenfassung der 74 an der Gießener Universitäts-Frauenklinik nach der Flatauschen Methode operierten Fälle ergibt sich, daß nicht nur der Totalprolaps, sondern alle Formen von Prolaps (s. Tab. IV) für dieses Verfahren geeignet sind. Bei den 5 Fällen in der Tab. IV mit alleinigem z. T. geringem Descensus vaginalis wurden folgende Hauptoperationen ausgeführt und die breite Apposition des Uterus nach Flatau prophylaktisch durchgeführt, da gerade die Bauchhöhle eröffnet war (s. Tab. V).

Lfd. Nr.	Lage des Uterus	Hauptoperation	Prolapsoperation
55/1932/452	Myomatös nicht retroflectiert	Myomenucleasion	Flatau Tubensterilisation
54/1932/441	Retrovertiert-flectiert, groß, wenig beweglich	Ovariotomie sin.	Flatau Tubensterilisation
41/1931/56	Antevertiertflectiert	Appendektomie	Flatau Tubensterilisation
40/1930/741	Antevertiertflectiert sin.-vertiert	Ovariotomie sin.	Flatau
7/1924/752	Retrovertiert-flectiert	Supravaginale Amputation des Uterus (polyp. Tumor)	Flatau, (Ventrofixatio des Stumpfes unter Ausschaltung der fossa vesico-uterina. —Kolpoperineoplastik, Levatornaht)

Tabelle V.

Aber auch gerade der Prolaps, der trotz jahrelanger konservativer oder operativer Behandlung immer wieder rezidivierte, konnte mit dieser Operation behandelt werden.

Indiziert war die Operation bei solchen Frauen, die

1. das gebärfähige Alter überschritten haben oder bei denen irgendein Grund für weitere Geburten im Wege steht,
2. Frauen, bei denen die Kohabitationsmöglichkeit erhalten werden soll,

3. bei denen der Uterus eine den Prolaps fördernde Lageveränderung einnimmt, über die Norm vergrößert oder fixiert ist, so daß die Interpositio uteri vesico-vaginalis nach Schauta-Wertheim aus operationstechnischen oder anatomischen Gründen nicht möglich ist,
4. bei Frauen, die wegen Erkrankung anderer Organe doch laparatomiert werden und bei denen eine Elevation und Fixation des Uterus aus prophylaktischen Gründen notwendig erscheint, sei es, daß ein bereits noch minder großer Descensus vaginalis insbesondere der vorderen Scheidenwand vorhanden war oder daß eine spätere Entstehung durch die Operation nach Flatau verhütet werden soll,
5. als Sonderindikation, die in unserem Material nur für 2 Fälle in Betracht gezogen wurde, kommt noch in Frage der anatomische Nachweis früherer Embolien, das Vorhandensein ausgedehnter Varizen, eines niedrigen Blutdrucks, schlechter Spannung des Gefäßsystems und der Wunsch, jede Operation mit Verletzung größerer Venengebiete zu vermeiden. (Lfd. Nr. 70, gyn. K. J. 1936/576 und lfd. Nr. 64, gyn. K. J. 1935/345.)

B. *Technik der Flatauschen Operation an der Gießener Universitäts-Frauenklinik.*

Die breite Apposition des Uterus an die vordere Bauchwand unter Ausschaltung der Excavatio vesico-uterina nach Flatau wurde in 52 Fällen (= 70,3%) verbunden mit scheidenverengenden Operationen. Die Kolporrhaphia anterior und posterior und die Kolpoperineoplastik nach Simon-Hegar mit Levatornaht stellten die häufigsten Kombinationen dar. 15 Frauen (= 20%) wurden allein mit der Flatauschen Methode, d. h. ohne gleichzeitige Vornahme einer plastischen Operation an der Scheide operiert. Der Rest beschränkt sich auf Kombinationen mit anderen Verfahren. So wurde besonders in den Nachkriegsjahren die Collifixura uteri nach Bumm in 4 Fällen (1/1920/755, 3/1923/603, 5/1924/135, 6/1924/432), die Blasenraffung nach Gersuny in 2 Fällen (12/1925/400, 59/1933/14) angewandt. Ebenso trat hauptsächlich in diesen Jahren an Stelle der breiten Apposition an die vordere Bauchwand die Ventrifixur nach Leopold-Cerny in 4 Fällen (3/1923/602, 6/1924/432, 17/1926/731, 19/1927/23) und die Ventrifixatio nach Olshausen in 5 Fällen (4/1923/655, 5/1924/135, 11/1925/346, 12/1925/400, 33/1928/780).

Flatau, der die Operation, wie oben erwähnt, nur für den ausgedehnten Totalprolaps „mit der regelmäßigen Verlängerung und Verdickung des Collums" angab, hat als festen Bestandteil seiner Operationsmethode die Portioamputation. Sie wurde in der Gießener Universitätsklinik nur in 8 Fällen (= 10,8%) vorgenommen. Die Indikation hierfür war in 4 Fällen ein stark elongiertes Collum, in 2 Fällen Emmetrisse, in einem Fall ein ausgedehntes Dehnungsgeschwür und in einem Fall ein Cervixpolyp.

32 Frauen (= 43,2%) wurden tubensterilisiert. Es handelt sich in allen Fällen um jüngere Frauen, die noch regelmäßig menstruierten und bei denen noch eine Schwangerschaft eintreten konnte.

Durchschnittlich nahm die Ausschaltung der Excavatio vesico-uterina und die breite Apposition des Uterus an die vordere Bauchwand ohne Tubensterilisation 30 Minuten, mit Tubensterilisation 43 Minuten in Anspruch. Die Operation konnte bis auf zwei Fälle von Wirbelsäulenverkrümmung in Lumbalanästhesie vorgenommen werden. Dazu wurden 0,06 bis 0,08 Tropakokain verwandt. Doch reichte dies zeitweilig bei langdauernden Zusatzoperationen nicht aus, so daß in 32 Fällen (43,2%) eine Zusatznarkose mit Äther und in 2 Fällen mit Chloraethyl gemacht werden mußte.

Die Technik der Flatauschen Operation, wie sie in den typischen Fällen in der Gießener Universitäts-Frauenklinik in den letzten 16 Jahren geübt wurde, war folgende:

Zuerst die scheidenverengenden Operationen, dann Umlagerung in steile Beckenhochlage. Eröffnung der Bauchhöhle durch linksseitigen Lennanderschnitt von der Symphyse bis neben den Nabel. Zunächst links, dann rechts Tubensterilisation durch doppelte Unterstechung des mittleren Drittels beider Tuben, Resektion des durch die beiden Ligaturen abgegrenzten Tubenabschnittes, Versenkung der Stümpfe zwischen die beiden Blätter des Ligamentum latum.

Anschließend zuerst rechts, dann links Ausschaltung der Excavatio vesico-uterina durch Vereinigung der beiden vorher angerauhten runden Mutterbänder mit dem parietalen Peritoneum der vorderen Bauchwand. Wegen der Gefahr eines Ileus muß die Vernähung der Bänder genau bis zur Abgangsstelle vom Uterus erfolgen. Danach werden die für die breite Apposition der vorderen Bauchwand erforderlichen Doppelfäden als 3 Fadenpaare (1 Katgut Nr. 2 und ein Seidenfaden Nr. 8) durch die Corpus-Cervix-Grenze, durch die Mitte der Uterusvorderwand und durch den Übergang vom Fundus in die Vorderwand hindurchgelegt, so daß beiderseits Faszie, Musculus rectus und Peritoneum in einem

Abstand von etwa $1^1/_2$ Querfinger von der Medianlinie mitgefaßt sind. Anschließend zunächst Verschluß des Peritoneums, danach der Muskulatur und schließlich der Faszie bis 2 Querfinger oberhalb der in Aussicht genommenen Knüpfungsstelle des obersten Doppelfadens. Nach dem Verschluß dieser 3 Bauchwandschichten wird zunächst der im Bereich der Corpus-Cervix-Grenze liegende, dann der in der Mitte der Vorderwand des Uterus liegende und schließlich der am Übergang des Fundus in die Corpusvorderwand liegende Faden unter vorsichtigem, elastischem, jedoch nicht schnürendem Zug geknüpft (Nekrosegefahr). Die Revision muß nun ergeben, daß der Uterus überall tadellos der vorderen Bauchwand anliegt und daß von der Seite her nirgends Spalten bestehen. Danach wird das Netz ausgebreitet und herabgeleitet, die Bauchhöhle geschlossen. Der restliche Teil der Bauchdecken wird in 5 Etagen genäht.

Die Operation stellt also ein unkompliziertes, einfaches, nicht sehr zeitraubendes Verfahren dar, das einen Situs herstellt, der den normalen Verhältnissen weitgehend nahekommt, alle vorhandenen Stütz- und Aufhängemöglichkeiten der Genitalien auszunutzen sucht und die Verletzung größerer Venengebiete weitgehendst vermeidet. Darüber hinaus — und das ist das Wesentliche an der Operation — wird jegliche Einwirkung des intraabdominellen Druckes auf die Excavatio vesico-uterina ein für allemal ausgeschaltet, und damit die Wiederentstehung eines Descensus oder Prolapses der vorderen Vaginalwand unmöglich gemacht.

C. *Erfolge und Operationsergebnisse.*

In den Jahren 1920—1937 starben 2 (= 2,7%) von den 74 nach Flatau operierten Frauen an Embolien kurz nach der Operation. In beiden Fällen konnte diese Todesursache durch die Obduktion bestätigt werden (s. Krankengeschichten Anhang: 1/1920/755, 37/1929/729).

Um die Art und Häufigkeit der im Anschluß an die Flatausche Operationsmethode aufgetretenen postoperativen Einzelkomplikationen festzustellen, wurde folgende Tabelle (VI) angefertigt. (Es sind hier grundsätzlich alle postoperativen Komplikationen, geringfügige und ernste Erkrankungen erwähnt. Zwei oder mehrere Komplikationen, die bei einer Patientin zugleich auftraten, sind hier einzeln nach Krankheitsgruppen aufgeteilt.)

Art der postoperativen Komplikationen.	Absolut	in %
1. Störungen von seiten der Blase	35	47,3%
a) Cystitis	31	41,9%
b) Cystopyelitis	2	2,7%
c) Ischuria paradoxa	2	2,7%
2. Störungen von seiten des Kreislaufs	8	10,9%
a) Embolie (nicht tödliche)	1	1,4%
b) Verdacht auf Thrombophlebitis	5	6,8%
c) Thrombophlebitis	2	2,7%
3. Störungen des Wundverlaufs	7	9,4%
a) Hämatome	1	1,4%
b) Dehiscensen	3	4,0%
c) Eiterretentionen (spätere Fistelbildung)	3	4,0%
4. Störungen von seiten der Lunge	4	5,4%
a) Pneumonie	1	1,4%
b) fieberhafte Bronchitis	3	4,0%
5. Temperatursteigerungen ohne erklärenden klinischen Befund	3	4,0%
6. Peritoneale Reizerscheinungen	3	4,0%
7. Schmerz an den Anheftungsstellen der runden Mutterbänder	2	2,7%
8. Kopfschmerzen nach Lumbalanästhesie	1	1,4%
9. Sonstige Erkrankungen	3	4,0%
10. Vollkommen fieber- und komplikationslos	20	27,0%

Tabelle VI.

Den größten Anteil an den postoperativen Komplikationen bilden die Störungen von seiten der Blase mit 35 Fällen (= 47,3%) Dabei ist jedoch zu bemerken, daß schon 38 Frauen (51,4%) mit cystitischen Beschwerden zur Aufnahme gelangten. Von diesen 38 Patientinnen mit alten cystitischen Beschwerden konnten 36 (= 94,7%) während des Kliniksaufenthaltes bis zur Entlassung geheilt werden. Zwei Patientinnen (= 5,3%) davon mußten in hausärztliche Behandlung gegeben werden.

Neu an Cystitis erkrankten, scheinbar durch das Einlegen des Dauerkatheters und die Operation selbst verursacht, 13 Patientinnen (= 17,6%). Von diesen aber konnten nur 6 (46,2%) während des Kliniksaufenthaltes bis zur Entlassung geheilt werden. Während 7 (= 53,8%) in hausärztliche Behandlung gegeben werden mußten (s. Tab. VII).

	Zahl der Pat.		davon geheilt		ungeheilt entlassen	
	abs.	in %	abs.	in %	abs.	in %
Bei der Aufnahme erkrankt gewesen an Cystitis	38	51,4	36	94,7	2	5,3
Während des Klinikaufenthaltes erkrankt an Cystitis	13	17,6	6	46,2	7	53,8

Tabelle VII.

Die Abheilung dieser Cystitis während des Kliniksaufenthaltes, besonders nach der Operation, war sehr schwer, da das Einlegen eines Dauerkatheters nach der Operation den Heilungsverlauf nicht gerade begünstigte. Dieser andererseits ist dringend erforderlich, da er die Gefahr der Sprengung der erst frisch befestigten runden Mutterbänder verhindern soll.

In der nächsten Gruppe sind 1 Fall einer nicht tödlichen Embolie, 2 Fälle von Thrombophlebitis und 5 Fälle, die thrombophlebitisverdächtig waren, zusammengestellt (Druckschmerz an den Waden mit geringen Temperaturen). Diese Komplikation stellt mit 10,8% insgesamt einen hohen Prozentsatz dar.

Störungen des Wundverlaufs kamen als Hämatome, kleinere und größere Dehiszenzen und Eiterretentionen in 7 Fällen (9,7%) vor. Die 3 Fälle von Eiterretentionen (54/1932/441, 50/1932/280, 66/1935/552) zeigten in 1 Fall eine eitrige Sekretion mit breiter Dehiszenz der Bauchwunde und mit 6 Tage langem Fieber. Die Sekretion war bei der Entlassung nach 27 Tagen schon stark zurückgegangen und bei den Nachuntersuchungen nach 5 und 8 Wochen vollkommen verschwunden. Bei dem anderen Fall (Nr. 50) zeigte sich bei der Entlassung nach 21 Tagen eine kleine Fistel an der Bauchnarbe, die bei der Nachuntersuchung nach 4 Wochen noch in gleichem Maße bestand, nach 8 Wochen aber geschlossen war. Nach $7^1/_2$ Monaten trat die Fistel wieder auf. Die Patientin wurde hier operativ behandelt. Es kamen 3 Seidenfäden zum Vorschein, Faszie, Muskulatur und Peritoneum waren auseinandergegangen. Die beiden oberen Fäden griffen bis ins Cavum uteri durch. Die Wunde wurde von neuem verschlossen und ausgekratzt. Bei dem letzten Fall (Nr. 66) handelt es sich um zwei 3—4 cm tiefe Fisteln in der vorderen Bauchwunde, die nach 1 Jahr exzidiert wurden.

Störungen von seiten der Lunge zeigten sich in 1 Fall als Pneumonie (51/1932/315) und in 3 Fällen als fieberhafte Bronchitiden.

Diese Störungen hatten keinen tödlichen Ausgang. Die Dauer der Nachbehandlung betrug bei der Pneumonie 58 Tage, bei den 3 Bronchitiden 17—24 Tage.

Bemerkt sei noch, daß die 3 Fälle von peritonealen Reizerscheinungen alle leichter Natur, d. h. geringfügige Infektionen der Bauchhöhle, durch die Fixationsstichkanäle des Uterus verursacht, waren.

Die Schmerzen an den Anheftungsstellen der runden Mutterbänder waren nur vorübergehender Natur und sind als Komplikationen eigentlich ohne Bedeutung.

Durchschnittlich konnten die Patientinnen am 22. Tag nach der Operation die Klinik wieder verlassen. (Genaue Übersicht s. Kurve.)

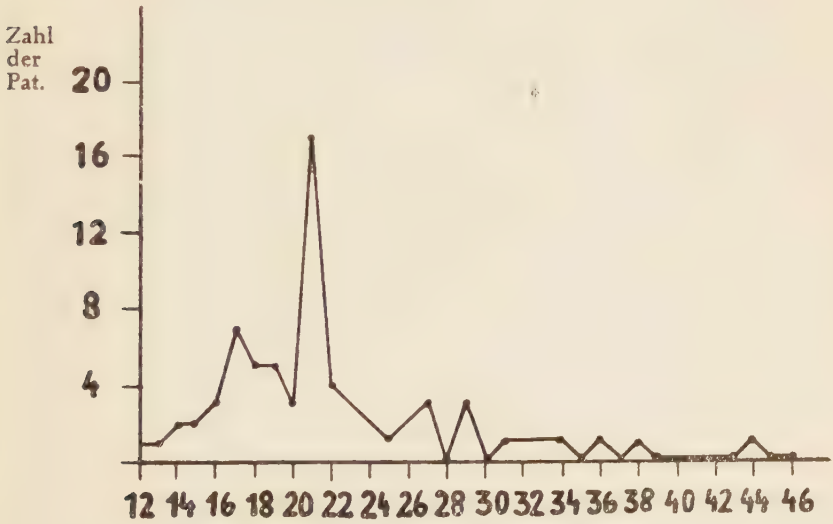

Tabelle VIII.

Die Auswertung dieser Kurve ergibt, daß 52 Patientinnen (= 70,3%) 3 Wochen nach der Operation die Klinik verläßt und 22 (= 29,7%) erst später nach Hause zurückkehren kann. Die Gründe der Verlängerung des Kliniksaufenthaltes zeigen die postoperativen Komplikationen in Tabelle IX.

Komplikationen, die die Pat. länger als 3 Wochen in der Klinik hielten:

1. Cystitis, Pyelitis usw.	in 7 Fällen
2. Ungeklärte Temperatursteigerung	in 6 Fällen
3. Thrombophlebitis und Verdacht auf Thrombophlebitis	in 4 Fällen
4. Störungen des Wundverlaufs	in 3 Fällen
5. Lungenkomplikationen	in 2 Fällen

Tabelle IX.

Es zeigt sich auch hier, daß die Cystitis großen Anteil an der verlängerten Behandlungsdauer hat.

Die sehr früh entlassenen Patientinnen zeigten alle einen ausgezeichneten objektiven und subjektiven Befund und wurden nur ausnahmsweise aus besonderen Gründen früher entlassen. Sonst wurde grundsätzlich an einer Behandlungsdauer von 3 Wochen festgehalten.

Beim Verlassen der Klinik ergab sich in allen Fällen ein den Prolaps betreffend subjektiv guter Erfolg. Die lästigen Vorfallbeschwerden, das Gefühl „der schwebenden Pein", war verschwunden. Objektiv zeigte nur 1 (= 1,4%) Patientin bei dem Entlassungsbefund ein technisch nicht einwandfreies Ergebnis. (39/1930/446.) Es bestand bei ihr noch ein geringer Deszensus der vorderen Vaginalwand, der aber keinerlei Beschwerden machte. Wegen des hohen Alters (60 Jahre) wurde von einer gleichzeitigen scheidenverengenden Zusatzoperation, die wegen des ausgedehnten Prolapses notwendig gewesen wäre, abgesehen.

Der Klinik stellten sich in den Jahren 1920—1936 zur Nachuntersuchung insgesamt 44 Frauen (= 59,5 %) innerhalb 1 und mehr Jahre vor (s. Tab. X).

Innerhalb des 1. Jahres	31 Frauen
Innerhalb des 2. Jahres	2 Frauen
Innerhalb des 3. Jahres	3 Frauen
Innerhalb des 4. Jahres	4 Frauen
Innerhalb des 5. Jahres	1 Frau
Innerhalb des 6. Jahres	2 Frauen
Innerhalb des 7. Jahres	— Frauen
Innerhalb des 8. Jahres	1 Frau

Tabelle X.

Bei der Betrachtung der Rezidive wurden alle Fälle mit einbegriffen, die sich innerhalb 1 und mehr Jahre mit neuen Vorfallbeschwerden einstellten und die gegenüber dem Entlassungsbefund einen veränderten Befund am Genitale zeigten, auch die Fälle mit günstigem funktionellem Resultat.

Wegen subjektiver Beschwerden bei tadellosem objektivem Befund kamen innerhalb 1 Jahres 11 Patientinnen (15,7%). Die Klagen verteilten sich auf

Blasenbeschwerden und verstärkten Harndrang	4 mal
Fluor	4 mal
Rückenschmerzen und Druckgefühl im Becken	3 mal

Die Ursachen der Blasenbeschwerden wurden oben schon erwähnt. Bei den 4 Frauen mit Fluor hatten 3 schon vor der Aufnahme einen Ausfluß. Bei 1 Patientin war er durch eine Sekretstauung infolge geringer Scheidenstenose nach einer hinteren Plastik verursacht. Bei den 3 Frauen mit Rückenschmerzen und Druckgefühl im Becken handelte es sich scheinbar um klimakterische Beschwerden, sowie um Beschwerden, die durch zu frühe Aufnahme schwerer körperlicher Arbeit verursacht wurden. Sie standen direkt mit der Prolapsoperation nicht im Zusammenhang.

In den folgenden kurz betrachteten 5 Fällen (26,8%) war der objektive Befund gegenüber dem Entlassungsbefund verändert. (Krankengesch. s. Anhang 59/1933/14, 64/1935/345, 42/1931/98, 49/1932/255, 55/1932/452.)

In dem Fall Nr. 59 (1933/14) handelt es sich um eine Frau, bei der 9 Wochen nach der Operation folgender Befund festgestellt wurde: Uterus fest an die vordere Bauchwand fixiert, vordere Scheidenwand und Blase ganz leicht deszendiert. Subjektiv keine Beschwerden. Nach 3 Jahren kam die Frau wieder in die Klinik wegen Blasen- und Senkungsbeschwerden. Der obige Befund hatte sich nicht geändert. Es handelte sich um eine Frau, die vor 23 Jahren schon einmal wegen eines Prolapses operiert wurde, also schon um ein Rezidiv. Die Frau hatte einen stark asthenischen Habitus und eine große Bindegewebsschwäche, die wahrscheinlich auch dieses Rezidiv wieder verursachte. Außerdem wurde die Patientin aus jetzt nicht mehr ersichtlichen Gründen schon 16 Tage nach der Operation entlassen und hat vielleicht sehr früh wieder schwere körperliche Arbeit aufgenommen und dadurch den leichten Deszensus vaginalis wieder verursacht.

Im Fall Nr. 64 (1935/345) stellte sich die Frau mit folgendem Befund wieder vor nach 4 Monaten: „Uterus tritt nach starkem Pressen etwas tiefer." Subjektiv keine Beschwerden. In diesem Falle wurde von einer vaginalen Zusatzoperation, die wegen des ausgedehnten Prolapses nötig gewesen wäre, abgesehen, da die Frau vor 7 Jahren anläßlich einer Gallenstein-Operation eine Embolie durchmachte, und man jetzt jede Operation mit

Verletzung größerer Venengebiete vermeiden wollte. Die Operation konnte also nur unvollständig ausgeführt werden. Auch sie wurde schon sehr früh, 18 Tage nach der Operation, entlassen.

Der nächste Rezidivfall (42/1931 98) suchte nach 3 Jahren die Klinik wegen Metrorrhagien und Blaseninkontinenz auf. Der Befund ergab, daß der Uterus an die vordere Bauchwand fixiert, enteneigroß und derb war. Man hat beim Untersuchen den Eindruck, daß rechts oben hinten eine Vorbuckelung besteht. Hühnereigroßer Deszensus der vorderen Vaginalwand, geringer Deszensus der hinteren Vaginalwand. Vier Jahre nach der Operation kam die Frau wegen einer Nierenbeckenentzündung; dabei wurde der gleiche Genitalbefund wie vor 1 Jahr erhoben. Es handelt sich hier um ein Rezidiv, dessen Ursachen nicht zu klären sind, vielleicht um eine technisch nicht ganz einwandfreie Operation. Vermutlich wurde der Uterus bei der Fixation an die vordere Bauchwand nicht genügend eleviert, oder — wofür die spätere Nierenbeckenentzündung spricht — es wurde bei der vorderen Plastik die Blasenwand nicht genügend gerafft.

In Fall 49 (1932/255) stellte sich die Patientin nach 7 Wochen mit objektiv gutem Erfolg vor, subjektiv klagte sie über Kreuzschmerzen und ziehende Schmerzen im Unterleib. Ebenso bei der Untersuchung 5 Monate nach der Operation. Nach 4 Jahren (inzwischen war die Menopause eingetreten) gab die Patientin an, daß der Vorfall nach 1 Jahr wieder eingetreten sei und nach 3 Jahren schlimmer geworden sei. Der Befund ergab, daß die Portio nicht einzustellen war und einen Deszensus vaginalis posterior mit Rektocele. Trotz eines Deszensus uteri und eines Deszensus vaginalis anterior und posterior incipiens mit angedeuteter Elongatio colli beim Anfangsbefund wurde aus nicht ersichtlichen Gründen die vordere und hintere Plastik vorbehalten. Die Operation wurde auch also nur unvollständig ausgeführt.

Im letzten Fall (55/1932/452) stellte sich die Frau 11 Wochen nach der Operation mit subjektiv und objektiv tadellosem Befund wieder vor. Nach 4 Jahren kam sie jedoch mit der Angabe, daß seit 1 Jahr wieder ein Vorfall bestehe, der stets größer geworden sei. Sie stellte auch ein stets zunehmendes Druckgefühl nach unten fest. Befund: Beim Pressen besteht ein knapp hühnereigroßer Deszensus der vorderen Vaginalwand mit Cystocele, kleiner Deszensus der hinteren Vaginalwand mit Rektocele. Uterus anteflektiert am Fundus breit an die Bauchwand fixiert. Bei der Operation wurde seinerzeit ein

Myom enucleiert und die vaginale Operation auf eine spätere Sitzung verschoben, scheinbar, weil es sich um einen einfachen Deszensus vaginalis anterior und posterior handelte. Diese Operation wurde also auch nur unvollständig ausgeführt. — Es handelt sich hier um einen Fall, bei dem trotz Verschluß der Fossa vesico-uterina, also nach Flatau trotz Ausschaltung des intraabdominellen Druckes auf die Blase, dennoch später eine Cystocele zustande kam. Zu erklären ist diese Cystocele nur mit der schon von Germann (3) geäußerten Ansicht, daß zwar anfänglich die leere oder mäßig gefüllte Blase vom Druck von oben abgeschlossen ist, aber später die gefüllte Blase oben mit dem neugebildeten Beckenboden (Uterus und angespannter Douglas) in Berührung kommt. Dadurch wird sie versuchen, diesen emporzudrängen und muß somit den Druck von oben selbst tragen. Die Bedingungen für die Bildung eines Cystocelenrezidivs sind somit bei voller Blase vorhanden, bei mäßig gefüllter Blase fehlen sie.

Bei dem Versuch, die Ursachen für die anderen Rezidive aufzuklären, wurde in 3 Fällen gefunden, daß eine zusätzliche vaginale Operation zwar geplant war, aber aus den oben angegebenen Gründen unterbleiben oder verschoben werden mußte. Bei den anderen Fällen lassen sich genaue Ursachen nicht nachweisen. Es werden wohl mehrere Momente, wie allgemeine Bindegewebsschwäche, Überarbeitung nach zu früher Entlassung, vielleicht auch starke Überfüllungen der Blase und evtl. technische Unzulänglichkeiten bei der Operation zusammengewirkt und einen neuen Genitalvorfall verursacht haben.

Wie oben erwähnt, hatten 3 Patientinnen trotz eines, wenn auch geringen, Deszensus keine subjektiven Beschwerden. Bei den beiden anderen Frauen wurde einmal ein Hodge-Pessar eingelegt und bei der anderen Frau nach 4 Jahren eine Dammplastik mit Levatornaht gemacht. Auch deren Beschwerden ließen daraufhin nach.

Die Zahl der objektiv gefundenen Rezidive erreicht also mit dem oben geschilderten Fall mit schlechtem Operationsergebnis (39/1930/446) 6 Fälle (= 8,2%).

Da nun 91% der operierten Frauen aus der nächsten Umgebung Gießens stammt und hier in der Klinik die Erfahrung gemacht wurde, daß gerade dieser Teil der Bevölkerung bei etwa auftretenden Beschwerden immer wieder dieselbe Klinik aufsucht, so kann man annehmen, daß die Zahl der Rezidive (8,2%) in Wirklichkeit nicht viel größer ist.

Zusammenfassung.

Bei der Zusammenfassung des Gesamtergebnisses ergibt sich:

1. Die Flatau'sche Operation nimmt unter den Operationen, die der Lagekorrektur und der Fixation des reponierten, vorher prolabierten Uterus dienen, bei geeigneter Indikation eine hervorragende Stellung ein und hat sich seit ihrer Einführung an der hiesigen Klinik im Jahre 1920 gut bewährt.

2. In den Jahren 1920—1936 wurden in immer steigendem Maße 74 Frauen nach Flatau operiert.

3. Flatau's Indikation beschränkte sich auf Fälle, „in denen der Totalprolaps sich in einer mehr oder weniger vollkommenen Inversion der hinteren Scheide, einem gänzlichen Hervortreten der Gebärmutter, meist mit starker Verdickung und Verlängerung des Halsteils und vor allem mit einer mächtigen Kolpocystocele offenbart".

Die Gießener Universitäts-Frauenklinik dehnte die Indikation auf alle Genitalprolapse aus, bei denen der Uterus eine den Prolaps fördernde Lageveränderung einnimmt, über die Norm vergrößert oder fixiert ist. Besonders früher bereits konservativ und operativ vergeblich behandelte Fälle gaben den Ausschlag gerade zu dieser Operation. Alter, Beschaffenheit des Beckenbodens und die Verlängerung des Collums mit Dehnungsgeschwür diktierten die Zusatzoperationen. Andererseits ließen Frauen mit beginnenden Genitalprolapsen, die wegen Erkrankungen anderer Organe laparatomiert wurden, die prophylaktische breite Apposition des Uterus an die vordere Bauchwand unter Ausschaltung der Fossa vesico-uterina indizieren. In allen Fällen wurde natürlich das Geschlechtsleben und die Tatsache, daß die Frauen nach der Operation nicht mehr gebären können, berücksichtigt.

4. Die in Tab. I angegebene Altersabstufung der Patientinnen ergibt, daß keineswegs nur ältere Frauen operiert wurden. Das durchschnittliche Alter zur Zeit der Operation war zwischen 40 und 45 Jahren. Die Beteiligung der Frauen unter 35 Jahren (4 = 5,4%) und über 55 Jahren (6 = 6,8%) ist allerdings sehr gering. Über die Hälfte der Frauen (58%) war noch regelmäßig menstruiert, während 42% sich im Klimakterium oder in der Menopause befanden. Bei jungen Frauen wurde die Lagekorrektur des Uterus durch eines der Ligamentverkürzungs- oder Suspensionsverfahren durchgeführt, während bei älteren Frauen, die nicht mehr kohabitierten, die Scheiden-Doppelung nach Neugebauer-Lefort ausgeführt wurde.

5. Ein wesentlicher Einfluß der gehäuften Geburtenzahl konnte in diesem Material nicht nachgewiesen werden. Bei 4 Patientinnen (= 5,4%) wurde die Operation sogar bei virginellem Prolaps vorgenommen. Ein Einfluß der späten Erstgeburt auf die Entstehung des Prolapses konnte in diesem Material nicht nachgewiesen werden. Die Zahl der bearbeiteten Fälle ist zu klein und zu sehr ausgewählt, als daß hier ein Urteil über den Einfluß der Geburt auf den Genitalprolaps abgegeben werden könnte.

6. 63,5% der Frauen klagte seit über 2 und mehr Jahren über Senkungsbeschwerden. 48,6% war vorher schon vergeblich durch ein Pessar oder operativ behandelt worden. Es sind also Genitalvorfälle, die schon lange bestanden und schon ein entsprechendes Ausmaß angenommen hatten.

7. Folgende Beschwerden trieben die Frauen zum Arzt bzw. in die Klinik: 1. Das „Gefühl der schwebenden Pein", der lästige Druck nach unten, zu dem sich noch ein Heraustreten des Uterus aus der Scheide gesellte und die Frauen an der Verrichtung ihrer täglichen Arbeit hinderte. 2. Reichlicher Ausfluß und Blutungen, die als warnende Symptome auftraten und den Arzt aufsuchen ließen. 3. Störungen von seiten der Blase und des Mastdarms, die das Leben unerträglich machten.

8. Der Uterus war in 77% der Fälle retrovertiert-flektiert und am Genitalprolaps beteiligt. Diese Lageveränderung stellt ja, wie oben erwähnt, eine Hauptindikation zur Vornahme der Operation dar. In weiteren 10,8% der Fälle war der Uterus durch frühere Operationen fixiert. Nur in 12,2% der Fälle lag der Uterus antevertiert-flektiert. Hier wurde wegen Erkrankung intraabdominell gelegener Organe, die doch per laparatomiam beseitigt werden mußten, der beginnende Genitalprolaps prophylaktisch nach Flatau operiert.

9. Bei der Einteilung des Materials nach dem Grade der bestehenden Senkung wurden keine ätiologischen Gesichtspunkte berücksichtigt, sondern der Grad der Senkung nach der Form, wie er in Erscheinung trat, entschieden:

1. Descensus vaginalis anterior und posterior mit oder ohne Cysto- und Rektocele.
2. Descensus uteri und Decensus vaginalis mit und ohne Cysto- und Rektocele.
3. Descensus uteri, Descensus vaginalis mit und ohne Cysto- und Rektocele und einer Elongatio colli, evtl. mit Dehnungsgeschwür.
4. Prolapsus partialis bzw. totalis.

„Descensus" umfaßt den Begriff der Senkung der Beckenorgane ohne daß dieselben aus dem Scheidenausgang herausragen. Beim Partialprolaps treten die Beckenorgane aus dem Scheideneingang etwas heraus, und der Totalprolaps läßt die Beckenorgane völlig sichtbar erscheinen.

10. Zur Bewertung konstitutioneller Gesichtspunkte konnten leider wegen z. T. mangelnder Angaben, besonders in den Nachkriegsjahren keine genauen Zahlen angegeben werden. Auch ließ sich nicht mit Sicherheit feststellen, ob nun diese Abweichungen im Sinne „der schlaffen Faser" angeboren oder erworben waren. Es sei nur festgestellt, daß bei dem weitaus größten Teil des Materials Angaben wie Rektusdiastase, starke Varizenbildung, allgemeine Schwäche, Asthenie, Enteroptose auf eine allgemeine Bindegewebsschwäche, wenn auch nicht ganz sicher, schließen lassen. Bemerkt sei noch, daß die Zahl der virginellen Prolapse in diesem Material eine sehr hohe (4 = 5,4%) ist. Hier fällt das Trauma der Geburt aus und scheint die Entstehung des Prolapses auf einer alleinigen allgemeinen Bindegewebsschwäche zu beruhen.

11. Auf genaueste Durchführung oben beschriebener Technik muß besonderer Wert gelegt werden. Dabei ist zu beachten, daß die Vernähung der beiden angerauhten Mutterbänder genau bis zur Abgangsstelle vom Uterus erfolgt, da sonst leicht ein Ileus entstehen kann. Weiterhin dürfen bei der Fixation des Uterus die drei Fadenpaare nicht durch das Cavum uteri geführt werden, da sonst lange bestehende Bauchfisteln und Infektionen verursacht werden, auch dürfen nach Verschluß der drei Bauchwandschichten die Fäden nur unter vorsichtigem, elastischem, nicht schnürendem Zug geknüpft werden.

12. Die Mortalitätsziffer, der in den Jahren 1920—1936 an der Gießener Universitätsklinik nach Flatau operierten 74 Frauen beträgt 2,7%. Zwei Patientinnen starben kurz nach der Operation an Embolie. Das Ergebnis kann in Anbetracht der Größe des Eingriffs und des Nichtvorhandenseins anderer postoperativer tödlicher Komplikationen als günstig betrachtet werden. Gerade wegen der Emboliegefahr wurden die Patientinnen erst drei Wochen nach der Operation entlassen. Außerdem wurde dadurch eine allzufrühe Aufnahme schwerer körperlicher Arbeit, der doch viele Frauen zu Hause ausgesetzt sind, verhindert. Die Tab. IX zeigt, daß 22 (= 29,7%) Frauen wegen der verschiedensten postoperativen Komplikationen noch länger als 3 Wochen in der Klinik bleiben mußten. 6 (= 8,1%) Frauen wurden nach 15 und weniger Tagen schon entlassen. Sehr gutes Operationsergebnis und persönliche Gründe waren hier ausschlaggebend.

Der Klinik stellten sich zur Nachuntersuchung 44 Frauen (= 59,5%) innerhalb eines und mehr Jahre vor (s. Tab. X). Die Zahl der objektiv gefundenen Rezidive ergibt 6 (=8,2%).

Dabei sei erwähnt, daß hiermit auch Fälle mit aufgeführt sind, die z. T. nur einen ganz geringgradigen Descensus und keine subjektiven Beschwerden hatten. Andererseits sind 40,5% der operierten Frauen nicht nachuntersucht. Bei der Beurteilung des Materials der Gießener Klinik ist aber anzunehmen, daß bei einem Rezidiv, das sich später eingestellt hätte, die Frauen bestimmt die Klinik aufgesucht hätten.

Es ist also anzunehmen, daß die Zahl der Rezidive in Wirklichkeit nicht viel größer ist. Sie stellt, wenn man die Auswahl der hier nach Flatau operierten Fälle, also die meistens ausgedehnten, z. T. schon alten oder rezidivierten Prolapse berücksichtigt, keine große Rezidivzahl dar.

13. Die Tab. VI zeigt die postoperativen Komplikationen nach Art und Häufigkeit. Es wurden hier alle Erkrankungen zusammengestellt, die sich nach der Operation einstellten. Sie stellen mit 66 Einzelkomplikationen — verschiedene entfallen auf ein und dieselbe Patientin — eine recht erhebliche Zahl dar.

20 (27%) Frauen überstanden den Eingriff vollkommen fieber- und komplikationslos. Die hohe Zahl der postoperativen Komplikationen ist z. T. durch die oben schon erwähnten Störungen von seiten der Blase zu erklären (47,3%). Störungen des postoperativen Verlaufs durch Embolien (nicht tödliche) und die Thrombophlebitis wurden in 10,9%, Störungen des Wundverlaufs in 9,4% und Störungen von seiten der Lunge in 5,4% der Fälle beobachtet. Die übrigen Erkrankungen sind mit 16,1% beteiligt.

14. Als Spätkomplikationen, die direkt mit der Flatauschen Operation im Zusammenhang stehen, sind in diesem Material nur die drei oben geschilderten Fälle von Eiterretentionen in der Bauchwunde zu erwähnen. Es bildeten sich mehr oder weniger große Fisteln, die alle im Laufe eines Jahres beseitigt wurden.

15. Die Zusammenfassung ergibt, daß die von Flatau angegebene Operationsmethode in Kombination mit den scheidenverengenden Operationen bei geeigneter Indikation einen ausgezeichneten Weg darstellt, selbst ausgedehnte Prolapse, die schon Jahre bestehen und konservativ oder operativ erfolglos behandelt sind, in Angriff zu nehmen und so wieder herzustellen, daß die Patientinnen von den größten Beschwerden befreit, vor Rezidiven behütet sind und ihrer Arbeit wieder nachgehen können. Sie beläßt den Frauen die Möglichkeit der Kohabitation, stellt keinen

verstümmelnden Eingriff dar und ist bestrebt, normale Verhältnisse wiederherzustellen. Die Erfolge der Flatau'schen Operationsmethode an der Gießener Universitäts-Frauenklinik berechtigen, sie bei oben erwähnter Indikationsstellung und Technik der Operationsausführung mit in die vorderste Reihe der vielen anderen erfolgreichen Prolapsoperationsmethoden zu stellen.

Anhang.

Lfd. Nr. 1, Gyn. Kr. J. 1920, Nr. 755.

Die 55 jährige Frau hatte früher zweimal Lungen- und Rippenfellentzündung gehabt. Zwei Spontangeburten, im Alter von 25 Jahren die erste, die mit einem Dammriß einherging.

Seit dem zweiten Wochenbett vor 27 Jahren hat Pat. „eine Knickung der Gebärmutter" und Verwachsungen am Darm. Sie wurde deswegen bald danach draußen operiert. Seit dieser Zeit Senkungsbeschwerden, die immer schlimmer wurden. Kann ohne Ring, den sie seit 6 Jahren trägt, nicht arbeiten, bemerkt aber seit geraumer Zeit sehr starken Ausfluß. Deswegen Herausnahme des Rings und Vorschlag zur Operation.

Befund: Kräftige Patientin in gutem E.Z. Herz und Lunge o. B., Puls gut gefüllt, RR 148/95.

Rektusdiastase von 2—3 Querfinger Breite. Starke Varizen, besonders am rechten Unterschenkel. Damm 3 cm hoch. Walnußgroßer Deszensus der hinteren Vaginalwand mit Rektocele. Geringer Descensus der vorderen Scheidenwand. Levator beiderseits stark abgerissen, Spalt fast 4 Querfinger breit. Uterus nahezu in Streckstellung, nach rückwärts geknickt, beweglich.

Vorbereitung zur Geburt mit Digipurat. Atypische Operation: 1. Collifixura uteri, 2. Ausschaltung der Excavatio vesico-uterina, breite Fixation des Uterus an die vordere Bauchwand, Kolpoperineoplastik (Simon-Hegar), Dauer 42 Minuten. Ungestörter Operationsverlauf. Glatter postoperativer Verlauf. Am 7. Tag postoperationem plötzlich Exitus. Ursache zunächst unklar. Die Obduktion ergibt eine Embolie der Arteria pulmonalis.

Epikritische Bemerkung (v. Jaschke): Es handelt sich in diesem Fall um eine Kolporrhaphie alten Stils, wenn auch das schlechte Herz und die bei der Operation schon teilweise nachweisbare Thrombosierung der Venen des Plexus pudendus und haemorrhoidalis sicher die primäre Ursache für die Embolie darstellen, so zeigt sich doch, daß diese Plastik alten Stils mit der ausgedehnten Operation im Septum rektovaginale bei derartigen Frauen größere Gefahren bringt als die Levatornaht, bei der das Septum vaginale viel unberührter bleibt. Die Digitalisierung war in diesem Falle offensichtlich erfolglos, deshalb weil der Zustand des Herzens schon zu schlecht war.

Lfd. Nr. 37, Gyn. Kr. J. 1929, Nr. 729.

Die 32 jährige Frau hatte mit 11 Jahren Lungenentzündung, vor einem halben Jahr Rippenfellentzündung, Menses regelmäßig. 2 Spontangeburten. Bei der ersten Geburt im Alter von 23 Jahren Dammriß, der genäht wurde.

Schon seit mehreren Jahren leichte Schmerzen im Rücken und im Unterbauch, besonders bei körperlicher Anstrengung. Seit 2 Jahren trug sie einen Ring, der aber vor 3 Wochen herausfiel, daraufhin stärkere Schmerzen, besonders beim Gehen.

Befund: Frau in gutem E.Z. und K.Z. Herz und Lunge ohne path. Befund. Rektusdiastase von 2 ½ Querfinger Breite. An beiden Unterschenkeln starke Varizen und Narben von Ulcera cruris. Rechts stärker als links. Damm 2,5 cm hoch. Beim Pressen tritt gut hühnereigroßer Descensus der vorderen Vaginalwand mit Cystocele hervor. Hintere Vaginalwand nicht descendiert. Die Portio, die tiefe Lacerationen zeigt, tritt beim Pressen bis ca. 1,5 cm oberhalb des Levatorspaltes. Uterus antevertiert schwach retrovertiert, beweglich, größer als der Geburtenzahl entspricht. Nach entsprechender Vorbereitung Operation: Kolporrhaphia anterior (Dauer 14 Minuten), Appendektomie, Ausschaltung der excavatio vesico-uterina, breite Apposition des Uterus an die vordere Bauchwand. (Dauer 44 Minuten.) Ungestörter Operationsverlauf. Auftreten stark remitierender, postoperativer Temperaturen, die auf Komplikationen mit der Lunge in Zusammenhang gebracht werden.

Am 18. Tage postoperationem plötzlich Exitus. Obduktionsbericht des pathologischen Instituts: Befund nach frischer Apposition des Uterus an die vordere Bauchwand. In Abheilung begriffene Scheidenplastik. Katarrhalische Entzündung der Blasenschleimhaut. Thrombose des Plexus utero-vaginalis und der größeren Venen der linken Beckenseite. Ältere Embolie eines Hauptastes der rechten Arteria pulmonalis. Frische Embolie eines Hauptastes der linken Arteria pulmonalis. Schwielig umgewandelter tuberkulöser Herd des rechten Unterlappens. Rechtsseitige frische tuberkulöse Pleuritis.

Lfd. Nr. 39, Gyn. Kr. J. 1930, Nr. 446.

Es liegt ein Prolapsus totalis vor. Die 60 jährige Patientin hatte in jungen Jahren 3 normale Geburten durchgemacht. Der Uterus ist gestreckt, klein, atrophisch. Seit einem halben Jahr klagt Patientin über Rückenschmerzen, Senkungs- und Völlegefühl im Unterleib. Eine Ringbehandlung hatte keinen Erfolg. Außerdem bestanden heftige Beschwerden von seiten der Blase. Bei der Untersuchung wird eine Erkrankung der linken Adnexe (Cystoma pseudomucinosum benignum) festgestellt und für die Operation nach Flatau entschieden.

Typische Operation mit Ovariotomia sinistra. Dauer 33 Minuten. Fieberfreier postoperativer Verlauf. Entlassung nach 17 Tagen mit einem ganz geringen Deszensus der vorderen Vaginalwand, der keine Beschwerden macht. Nachuntersuchung nach 5 Wochen: Zustand derselbe, keine Beschwerden.

Lfd. Nr. 59, Gyn. Kr. J. 1933, Nr. 14.

Die 50 jährige Patientin hat einen Descensus uteri und einen Descensus vaginalis mit Cystocele. Sie wurde schon vor 20 Jahren wegen eines Vorfalls operiert. Doch nach der Geburt ihres zweiten und letzten Kindes vor 11 Jahren traten wieder Senkungsbeschwerden auf. Der Uterus ist gestreckt, retrovertiert, groß und beweglich. Außerdem wird noch ein Cervixpolyp festgestellt.

Operation: Kolporrhaphia anterior, Blasenraffung, Abrasio, Polypabtragung, typisches Vorgehen nach Flatau. Dauer im ganzen 56 Minuten. (Flatau allein 35 Minuten.) Fieberfreier postoperativer Verlauf. Entlassung nach 25 Tagen mit Operation entsprechendem tadellosem Befund, keine Beschwerden. Es besteht noch eine geringe Cystitis.

Nachuntersuchung nach 6 Wochen: Uterus fest an die vordere Bauchwand fixiert. Vordere Scheidenwand und Blase ganz leicht descendiert. Keine Beschwerden. Nachuntersuchung nach 3 Jahren: Ein der Operation entsprechender Befund. Kein großer Descensus der vorderen Scheidenwand. Geringe Senkungsbeschwerden. Brennen bei der Miktion.

Lfd. Nr. 64, Gyn. Kr. J. 1935, Nr. 345.

Die 42 jährige Frau hat einen Prolapsus uteri et vaginalis totalis. Gallensteinoperation vor 7 Jahren mit anschließender Embolie. Ein Partus mit 31 Jahren per forcipem. Seit 2 Jahren heftige Unterleibs- und Rückenschmerzen. Der Uterus ist retrovertiert, flektiert, anscheinend teilweise fixiert. Es wird nach Flautau operiert aus folgenden Gründen: „Eine Plastik scheint bei dem fixierten Uterus untunlich, andererseits ist es mit Rücksicht auf die seinerzeit von der Patientin überstandene Embolie erwünscht, jede Operation mit Verletzung größerer Venengebiete zu vermeiden."

Typische Operation mit Tubensterilisation. Dauer 29 Minuten. Glatter postoperativer Verlauf. Die Patientin wurde 16 Tage nach der Operation beschwerdefrei entlassen. Wunden sind pp. verheilt. Kein Descensus nachweisbar. Nachuntersuchung nach 4 Monaten: der Operation entsprechender Zustand. Uterus tritt bei starkem Pressen etwas tiefer. Keine Beschwerden.

Lfd. Nr. 42, Gyn. Kr. J. 1931, Nr. 98.

Die 41 jährige Patientin hat einen Descensus vaginalis anterior und posterior, mit Cysto und Rektocele und einen Descensus uteri. 3 Geburten, die erste mit 27 Jahren, alle ohne Komplikationen. Seit 8 Jahren Senkungsbeschwerden, die sich seit ca. 4 Wochen verstärkten. Druck auf die Blase. Der Uterus ist retrovertiert gestreckt, beweglich. Typische Operation nach Flatau, mit Kolporrhaphia anterior, Kolpoperineoplastik nach Simon-Hegar, Tubensterilisation. Dauer insgesamt 96 Minuten (Flatau allein 50 Minuten).

Glatter postoperativer Verlauf. Entlassung nach 20 Tagen mit tadellosem, der Operation entsprechenden Befund, kein Descensus, keine Beschwerden. Nachuntersuchung nach 4 Wochen ergibt denselben Befund. Nachuntersuchung nach 3 Jahren: Pat. kommt wegen Metrorrhagien, Blaseninkontinenz, sonst keine subjektiven Beschwerden. Befund: Uterus an die vordere Bauchwand fixiert, enteneigroß, derb; man hat den Eindruck, daß rechts oben hinten eine Vorbuckelung besteht. Hühnereigroßer Descensus der vorderen Vaginalwand, geringer Descensus der hinteren Vaginalwand.

Lfd. Nr. 49, Gyn. Kr. J. 1932, Nr. 255.

Die 44 jährige unverheiratete Patientin klagt seit 4 Monaten über heftige Rückenschmerzen, Senkungs- und Völlegefühl im Becken. Kein Partus.

Es besteht ein Descensus uteri, ein Descensus vaginalis anterior und posterior incipiens und eine angedeutete Elongatio colli. Der Uterus ist retrovertiert, flektiert, leicht dextroponiert, beweglich.

Es wird nach Flatau operiert, die vordere und hintere Plastik vorbehalten. Typischer Operationsverlauf mit Tubensterilisation und Appendektomie. 9 tägige postoperative, subfebrile Temperaturen. Entlassung nach 18 Tagen in gutem Zustand. Keine Beschwerden, kein Descensus nachzuweisen. Nachuntersuchung nach 4 Wochen objektiv o. B., subjektiv Kreuzschmerzen während der Menses (Klimakterische Beschwerden?) Nachuntersuchung nach 5 Monaten: objektiv idem, subjektiv die gleichen Beschwerden. Nachuntersuchung nach 4 Jahren: Inzwischen Menopause, der Vorfall kam nach 1 Jahr wieder, machte aber keine Beschwerden. Nach 3 Jahren trat das alte Senkungsgefühl wieder auf und störte besonders bei der Arbeit.

Befund: Status nach Flatau. Portio nicht einzustellen. Descensus vaginalis posterior mit Rektocele. Es wird die Kolpoperineoplastik mit Levatornaht nach Simon-Hegar gemacht.

Lfd. Nr. 55, Gyn. Kr. J. 1932, Nr. 452.

Die 46 jährige Patientin klagt seit 1 Jahr über Senkungsbeschwerden und unregelmäßige Blutungen. Zwei Partus, bei dem ersten wurde eine Zange angelegt, Alter 23 Jahre damals. Der Uterus ist myomatös verändert, nicht retrofektiert. Da das Myom enucleiert werden muß, entscheidet man sich für die Flatausche Operation und verschiebt die vaginale Operation auf eine spätere Sitzung. Typische Operation mit Tubensterilisation und Myomenucleation. Glatter postoperativer Verlauf. 4 Tage mäßig hohes Fieber, Wunden sind pp. verheilt. Entlassung nach 29 Tagen in gutem Zustand, kein Descensus mehr, keine Klagen.

Nachuntersuchung nach 6 Wochen: Zustand idem. Nachuntersuchung nach 4 Jahren: Seit einem Jahr besteht wieder Vorfall, der stets größer ge-

worden ist, und Druckgefühl nach unten. Sonst keine Beschwerden. Befund: Beim Pressen besteht ein knapp hühnereigroßer Descensus der vorderen Vaginalwand mit Rektocele. Uterus anteflektiert, am Fundus breit an die Bauchwand fixiert.

Die Patientin bekommt ein Hodge-Pessar. Nachuntersuchung nach 4 Wochen: keine Beschwerden mehr.

Literatur-Verzeichnis.

1. Flatau: Die Ausschaltung der Fossa vesico-uterina aus der Bauchhöhle, ein neuer Weg zur Verhinderung des Prolapsrecidivs. Zentralblatt f. Gyn. 1916, Jahrg. 40, Nr. 22, Seite 430—435.
2. Tandler: Anatomie und topographische Anatomie der weiblichen Genitalien im Handbuch der Gynaekologie von Veit-Stöckel.
3. Germann: Zur Indikation der Fixationsmethoden des Uterus, Monatsschrift f. Gebh. und Gyn. Bd. 48, Heft 3.
4. v. Jaschke: Der Genitalprolaps im Lichte der Konstitutionspathologie. Archiv f. Gyn. Bd. 120, 1920, Seite 56—59. Seite 68—71.
5. Schädel: Ventrifixur der durch Laparatomie interponierten Gebärmutter, eine neue Methode zur Beseitigung größerer Prolapse. Zentralblatt f. Gyn. Nr. 10, 1917.
6. Bickel: Archiv f. Gyn. 148, Heft 2, 1932.
7. Meyer-Ruegg: Wie entsteht ein Genital-Prolaps? Jahresbericht 1922, Bd. 36, S. 326.
8. Küstner: Lehrbuch der Gynaekologie. Ausg. 1919.
9. v. Jaschke: Lage- und Bewegungsanomalien des weiblichen Genitalapparates im Handbuch der Gynaekologie von Veit-Stöckel.

Lebenslauf.

Am 26. August 1912 wurde ich in Nierstein am Rhein als Sohn des 1918 gefallenen Weingutsbesitzers Heinrich Schlamp geboren. Meine Schulzeit verbrachte ich in Oppenheim und Mainz. 1930 legte ich dort am Realgymnasium die Reifeprüfung ab. Darauf besuchte ich die Universität Gießen bis zum Physikum im Sommersemester 1932. In den klinischen Semestern studierte ich in Innsbruck, Berlin und München. In Gießen bestand ich am 5. Dezember 1935 das medizinische Staatsexamen.

Vom 29. Dezember 1935 bis 31. Juli 1936 war ich Medizinalpraktikant an der Lungenheilstätte Buchwald in Hohenwiese (Riesengebirge). Vom 1. August 1936 bis 29. Dezember 1936 war ich als Praktikant auf der inneren Abteilung des evangelischen Krankenhauses in Köln-Lindenthal tätig. Am 30. 12. 1936 erhielt ich die Bestallung als Arzt.